

**DOI: 10.14235/bs.2018.2073**

**Manuscript Type:** Letter to Editor

**Turkish Title:** Akciğer Adenokarsinomunun Deri Tutulumu

**Turkish Running Head:** Adenokarsinomunun Deri Tutulumu

**Title:** Cutaneous Involvement of Lung Adenocarcinoma

**Running Head:** Cutaneous Involvement of Adenocarcinoma

**Authors:** Fatma Pelin CENGİZ<sup>1</sup> Zeynep TOSUNER<sup>2</sup> Berkant SÖNMEZ<sup>3</sup> Mesut ŞEKER<sup>3</sup> Nazan EMİROĞLU<sup>1</sup>  
Hacı Mehmet TÜRK<sup>3</sup> Nahide ONSUN<sup>1</sup>

**Institutions:** <sup>1</sup>Bezmialem Vakıf Üniversitesi, Deri ve Zührevi Hastalıklar Kliniği, İstanbul, Türkiye

<sup>2</sup>Bezmialem Vakıf Üniversitesi, Patoloji, İstanbul, Türkiye

<sup>3</sup>Bezmialem Vakıf Üniversitesi, Medikal Onkoloji, İstanbul, Türkiye

**Address for Correspondence:** Fatma Pelin CENGİZ [fpelinozgen@hotmail.com](mailto:fpelinozgen@hotmail.com)

**Cite this article as:** Cengiz FP, Tosuner Z, Sönmez B, Şeker M, Emiroğlu N, Türk HM et al. Cutaneous Involvement of Lung Adenocarcinoma. Bezmialem Science 2018. DOI: 10.14235/bs.2018.2073

This article has been accepted for publication and undergone full peer review but has not been through the copyediting, typesetting, pagination and proofreading process, which may lead to differences between this version and the Version of Record. Please cite this article as: Cengiz FP, Tosuner Z, Sönmez B, Şeker M, Emiroğlu N, Türk HM et al. Cutaneous Involvement of Lung Adenocarcinoma. Bezmialem Science 2018. DOI: 10.14235/bs.2018.2073

©Copyright 2018 by Bezmialem Vakif University - Available online at [www.bezmialemscience.org](http://www.bezmialemscience.org)

**Sayın Editör,**

Elli bir yaşındaki erkek hasta, polikliniğimize kulağında gelişen şişlikler nedeniyle başvurdu. Hastanın özgeçmişinde bir yıl önce tanısı konan akciğer adenokarsinomu hikayesi vardı ve hasta kemoterapi ve radyoterapi almaktaydı. Dermatolojik muayenesinde kulakta 2 adet eritemli, üzeri krutlu nodül görüldü. Hasta bunların bir ay önce başladığını, gittikçe büyüyerek ara ara kanadığını belirtti. Hastadan deri biyopsisi alınarak, patolojik inceleme yapıldı. Histopatolojik incelemesinde, Tiroid Transkripsiyon Faktörü (TTF) pozitif (Resim 1). Hastaya akciğer adenokarsinomunun deri metastazı tanısı kondu. Literatürde, akciğer kanserinin deri metastazı olan çok az olgu sunumu bulunmaktadır, ayrıca kutanöz metastaz, kötü prognozla ilişkilendirilmiştir. Bizim hastamızda da, hastaya deri metastazı tanısı konduktan bir ay sonra hasta kaybedilmiştir.

Akciğer kanseri, malignite kaynaklı ölümlerin en sık sebeplerinden biridir. Akciğer kanserinde en sık uzak metastaz, adrenal, karaciğer, beyin, kontralateral akciğer ve kemiklere olur (1). Deri metastazı çok nadirdir. Literatürde, akciğer kanserinin tüm alt tiplerinin deriye metastaz yapabileceği ve deri lezyonlarının farklı şekillerde olabileceği belirtilmiştir (2). Kutanöz metastaz, akciğer kanseri olgularının yaklaşık % 0.2-3.1 kadarında gelişebilmektedir (2, 3). Literatürde kutanöz metastazın en sık görüldüğü histolojik tiplerle ilgili çelişkiler mevcuttur. Bazı yayınlarda en sık adenokarsinomun bazı yayınlarda ise skuamöz hücreli, kanserin en sık deri metastazı yapan histolojik alt tipler olduğu belirtilmiştir (3). Kutanöz metastazın en sık görüldüğü yerler, skalp, baş, boyun, göğüs bölgesi olmakla birlikte karın duvarı, sırt, ekstremitelerde de görülebilir. Kutanöz metastaz, genellikle hastanın akciğer kanseri tanısı almasından sonra ortaya çıkar. Akciğer kanseri tanısından sonra, kutanöz metastaz gelişimi için ortalama süre 5.75 aydır. Bizim hastamızda ilk tanıdan bir yıl sonra kutanöz metastaz gelişmişti. Kutanöz metastazların farklı klinik görünümleri olabilir; deri lezyonları nodüler, mobil,

fikse, indure, ağrısız, daha nadir olarak zosteriform, büllöz, papüloskuamöz, plak benzeri, ülsere, **This article has been accepted for publication and undergone full peer review but has not been through the copyediting, typesetting, pagination and proofreading process, which may lead to differences between this version and the Version of Record. Please cite this article as: Cengiz FP, Tosuner Z, Sönmez B, Şeker M, Emiroğlu N, Türk HM et al. Cutaneous Involvement of Lung Adenocarcinoma. Bezmialem Science 2018. DOI: 10.14235/bs.2018.2073**

©Copyright 2018 by Bezmialem Vakıf University - Available online at [www.bezmialemscience.org](http://www.bezmialemscience.org)

erizipel benzeri olabilir (4). Büyüklükleri birbirinden farklı olabilir. Bizim hastamızda, büyüklükleri değişken, eritemli zeminde, üzeri yer yer krutlu, multipl nodüller hastanın kulaklarında yerleşim göstermişti. Ağrısı yoktu.

Genellikle, kutanöz metastaz, malignitenin ilerlemesi ve kötü prognozla ilişkilidir (5). Kutanöz metastazın akciğer kanseri tanısı konmasından önce olan hastalarda, daha sonra ortaya çıkanlara göre yaşam beklentisi daha düşüktür (2). Tedavi için, tek lezyonda cerrahi eksizyon düşünülmele birlikte, multipl lezyonlarda etkisizdir. Kutanöz metastazla ilgili diğer kötü prognostik faktörler ise primer küçük hücreli akciğer kanseri olması, multipl metastatik kutanöz lezyonlar, veya diğer uzak metastazların gelişmesidir. Bizim hastamız da kutanöz metastaz tanısı konduktan bir ay sonra kaybedilmiştir. Nadir görülmekle birlikte, kutanöz metastaz açısından, akciğer kanserli olgularda yeni gelişen deri lezyonları dikkate alınmalı ve klinik görünüm farklılık gösterdiği için lezyonlardan deri biyopsisi alınmalıdır.

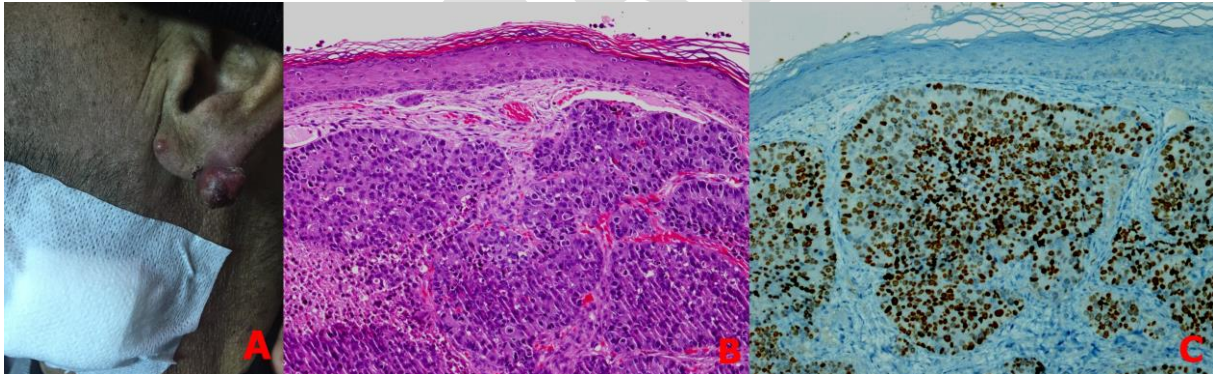
This article has been accepted for publication and undergone full peer review but has not been through the copyediting, typesetting, pagination and proofreading process, which may lead to differences between this version and the Version of Record. Please cite this article as: Cengiz FP, Tosuner Z, Sönmez B, Şeker M, Emiroğlu N, Türk HM et al. Cutaneous Involvement of Lung Adenocarcinoma. Bezmialem Science 2018. DOI: 10.14235/bs.2018.2073

©Copyright 2018 by Bezmialem Vakif University - Available online at [www.bezmialemscience.org](http://www.bezmialemscience.org)

## Referanslar

- 1- Kamble R, Kumar L, Kochupillai V, Sharma A, Sandhoo MS, Mohanti BK. Cutaneous metastases of lung cancer. *Postgrad Med J.* 1995;71:741–3.
- 2- Lee LH, Ahn SJ, Kim HJ, Jang SE, Noh GY, Kim HR, et al. Cutaneous metastasis from lung cancer: A single-institution retrospective analysis. *Tuberc Respir Dis* 2011;70:139-42. doi: 10.4046/trd.2011.70.2.139.
- 3- Joaquim M, Rosa M, Roger L, Ignacio MB. Cutaneous metastasis from lung cancer: Retrospective analysis of 30 patients. *Australas J Dermatol* 2012;53:288-90. doi: 10.1111/j.1440-0960.2011.00828.x.
- 4- Wong CY, Helm MA, Kalb RE, Helm TM, Zeitouni NC. The presentation, pathology and current management strategies of cutaneous metastasis. *N Am J Med Sci.* 2013;5:499–504.
- 5- Mollet TW, Garcia CA, Koester G. Skin metastases from lung cancer. *Dermatol Online J.* 2009;15:1.

Resim 1: A: Kulakta kırmızı nodüller; B: x100 büyütme: belirgin nükleollerin ve nükleer polimorfizmin olduğu büyük epiteloid hücreler; C: Neoplastik hücrelerde diffüz nükleer tiroid transkripsiyon faktör pozitifliği.



This article has been accepted for publication and undergone full peer review but has not been through the copyediting, typesetting, pagination and proofreading process, which may lead to differences between this version and the Version of Record. Please cite this article as: Cengiz FP, Tosuner Z, Sönmez B, Şeker M, Emiroğlu N, Türk HM et al. Cutaneous Involvement of Lung Adenocarcinoma. *Bezmialem Science* 2018. DOI: 10.14235/bs.2018.2073