

**DOI: 10.14235/bs.2018.1697**

**Manuscript Type:** Case Report

**Turkish Title:** Dev Over Kistlerine Laparoskopik Yaklaşım ve Olgu Sunumu

**Turkish Running Head:** Dev Over Kisti

**Title:** Laparoscopic Approach to Giant Over Cysts and Case Report

**Running Head:** A Giant Ovarian Cyst

**Authors:** Baha ARSLAN, Varlık EROL, Tuğba Han YILMAZ, Hüseyin GÜLAY

**Institutions:** BAŞKENT ÜNİVERSİTESİ ZÜBEYDE HANIM UYGULAMA VE ARAŞTIRMA MERKEZİ, GENEL CERRAHİ, İZMİR, Türkiye

**Address for Correspondence:** Baha ARSLAN [drbaha112@gmail.com](mailto:drbaha112@gmail.com)

**Cite this article as:** Arslan B, Erol V, Yılmaz TH, Gülay H. Laparoscopic Approach to Giant Over Cysts and Case Report. Bezmialem Science 2018. DOI: 10.14235/bs.2018.1697

This article has been accepted for publication and undergone full peer review but has not been through the copyediting, typesetting, pagination and proofreading process, which may lead to differences between this version and the Version of Record. Please cite this article as: Arslan B, Erol V, Yılmaz TH, Gülay H. Laparoscopic Approach to Giant Over Cysts and Case Report. Bezmialem Science 2018. DOI: 10.14235/bs.2018.1697

©Copyright 2018 by Bezmialem Vakif University - Available online at [www.bezmialemscience.org](http://www.bezmialemscience.org)

## Öz

Abdominal kitlelere yaklaşım belirlenirken tümörün davranışı önemli ölçüde rol oynar. Benign olduğu düşünülen olgularda minimal invaziv cerrahi hasta ve cerrah konforu için değerli bir yaklaşımdır. Burada karında şişlik nedeni ile kliniğimize başvuran ve tetkiklerinde mezenterik kist ve over kisti ayırımı tam yapılamayan premenapozal kadın hastaya laparoskopik cerrahi yaklaşım literatür eşliğinde incelenmiştir.

**Anahtar kelimeler:** Dev ver kisti, laparoskopik yaklaşım, Müsinöz Adenom

## ABSTRACT

Tumor behavior plays an important role when abdominal masses approach. Minimally invasive surgery in patients who are thought to be benign is a valuable approach to comfort for the patient and surgeons. A laparoscopic surgical approach to a premenopausal female patient who applied to our clinic for the reason of swelling in his abdomen and whose mesenteric cysts and overcysts were not completely differentiated in the study was examined in the light of the literature.

**Keywords:** Giant Over cyst, Laparoscopic approach, Musinous Adenoma

This article has been accepted for publication and undergone full peer review but has not been through the copyediting, typesetting, pagination and proofreading process, which may lead to differences between this version and the Version of Record. Please cite this article as: Arslan B, Erol V, Yılmaz TH, Gülay H. Laparoscopic Approach to Giant Over Cysts and Case Report. Bezmialem Science 2018. DOI: 10.14235/bs.2018.1697

## Giriş

Malign ve benign kökenli intraabdominal hastalıkların tedavisinde yüksek hasta ve cerrah konforu, morbidite düşüklüğü, hastanede daha kısa süre kalış ve işe çabuk dönme avantajları nedeniyle laparoskopik cerrahi yaklaşım tercih edilmektedir. Literatürde over kistlerinin cerrahi tedavisinin açık ve laparoskopik yaklaşımlar ile kistektomi ve adneksktomi kararları tartışılmaktadır(1-10). Burada dev over kisti nedeni ile laparoskopik adneksktomi yapılan bir olgu literatür eşliğinde incelenmiştir.

## Olgu Sunumu

34 yaşında premenapozal bekar kadın hasta yaklaşık altı aydır devam eden karında şişlik nedeni ile kadın hastalıkları ve doğum kliniğinde değerlendirildikten sonra ve mezenterik kist, omentum kisti ön tanıları ile tarafımıza konsülte edildi. Bilgisayarlı tomografi(CT)de karın orta hatta 30x22 cm lik genişliğe ulaşan ve karını tamamen dolduran içinde solid component içermeyen kistik kitle tariflendi(Resim1). Abdomen manyetik rezonans görüntüleme(MRI) ise karın orta hatta 32x25 cm boyutlarında, sağ overin ise kitle basısı ile kaybolduğu ya da kitlenin sağ over kaynaklı olabileceği kuşkusu uyandırdığı dev kistik kitle tariflendi(Resim2). Ön tanıda ise dev over kisti, kistik mezotelyoma, peritoneal inklüzyon kisti vardı. Hastanın hemogram, biyokimya ve serum tümör belirteçleri (CA125, CA 15-3, CA19-9,10, CEA) normal düzeylerdeydi. Hasta dev over kisti ve peritoneal inklüzyon kisti ön tanısı ile ameliyat edildi(Resim3). Göbek üstünden acık yöntem ile karın içine 11 mm'lik trokar yerleştirildi ve laparoskopik eksplorasyon yapıldı. Sağ over kaynaklı olduğu düşünülen kistik kitle görüldü. Ardından direk görüş altında sağ midklavikuler hatta arkus kostanın yaklaşık 5 cm altından 5mm'lik, sol alt kadranda umblikus ile sol iliak kanat çizgisi üzerine orta hatta 5 mm'lik ve umblikus ile pubis arasında 5 mm'lik 3 trokar yerleştirildi. Verres iğnesi yardımı ile yaklaşık 6,5 litre müsinöz özellikte kistik içerik boşaltıldı. Sonra verres iğnesinin giriş yeri bir grasper yardımı ile tutularak kapatıldı. Kistik içeriğin karın içine kaçıışı olmadı. Kitlenin sağ adneks kaynaklı olduğu izlendi. Sonra Ligasure™ (Covidien-Medtronic) yardımı ile sağ adneksktomi gerçekleştirildi. Piyes 11 mmlik trokar yeri genişletilerek endobag kullanmadan çıkartıldı(Resim4 ve 5). Sonra karın içi tekrar kontrol edildi sol over normal yerinde ve olağan boyutlarında izlendi. Operasyon sonrası ikinci gün hasta iyilik hali ile taburcu edildi. Çıkartılan piyesin patoloji sonucunda benign müsinöz tümör olarak

This article has been accepted for publication and undergone full peer review but has not been through the copyediting, typesetting, pagination and proofreading process, which may lead to differences between this version and the Version of Record. Please cite this article as: Arslan B, Erol V, Yılmaz TH, Gülay H. Laparoscopic Approach to Giant Over Cysts and Case Report. Bezmialem Science 2018. DOI: 10.14235/bs.2018.1697

tarif edilen açıldığında düzgün bir luminal yüzey ve yer yer ince fibröz bantların izlendiği ve içeriğindeki mayinin sitolojik incelemesinde de zeminde bol proteinöz materyal ve yer yer intrasitoplazmik vaküllü hücrelerin görüldüğü bildirildi. Hasta operasyon sonrası 7. ayda sorunsuz olarak izlenmiştir.

## Tartışma

Laparoskopik cerrahi günümüzde benign over kitlelerinin tedavisinde altın standart olarak görüldüğü (2, 3, 4) boderline ve malign hastalıklarda kist rüptürünün neden olabileceği sonuçlar nedeniyle kimi yazarlar tarafından soğuk bakılmaktadır.(5,6) Hatta bazı yazarlar tarafından laparoskopik cerrahi 10 cm'den büyük kitleler için önerilmemektedir(3,7). Çeşitli çalışmalarda laparoskopik cerrahi sırasında over kist rüptürü sıklığı %6-27 arasında olduğu gösterilmiştir(3,7,9).

Mizrachi ve ark. yapmış oldukları çalışmada müsinöz kistadenomlarda rekürrens oranını %2,6 bulmuşlar(4) ve hastaların geriye dönük incelemesinde ise aynı tarafta ve sadece kistektomi yapılan hastalarda tekrarladığını fark etmişlerdir. Fakat aynı çalışmada intraoperatif kist rüptürünün hem kistektomili hem de adneksktomili hastalarda rekürrens ile ilişkili olmadığını belirtmişlerdir. Bununla birlikte yazarlar malignite durumunda kist rüptürünün periton içine saçılmasıyla ileride oluşabilecek pseudomiksoma peritonei nedeni ile kist rüptüründen mutlak kaçınmayı önermişlerdir(4, 8, 9).

Van Dam ve arkadaşları ise malignensinin saptandığı durumlarda güvenli laparoskopik cerrahi sonrası sitoreduktif cerrahi ve intraperitoneal kemoterapi için hastanın değerlendirilmesini ve trokar giriş yeri metastazı olasılığı nedeni ile trokar giriş yerlerinin de eksizyonunu tavsiye ederler(6,10). Kist rüptürü sonrası intraoperatif karın içi yayılmanın sorun teşkil edeceği durumlarda da (örneğin malignite ve dermoid kist) laparotomi veya laparotomi yardımıyla mini laparotomi ile karın içinin bol serum fizyolojik ile yıkanması tavsiye edilir(9).

Bizim hastamızda laparoskopik yaklaşımı tercih etmemizin sebebi preoperatif değerlendirme sırasında karın içindeki kitlenin pür kistik kitle olması; içinde ya da komşu organlarda kitlesel ek patolojinin görülmemesi, asit yokluğu, intraperitoneal başka bir oluşumun olmaması, büyümüş lenf nodu olmaması ve tümör belirteçlerinin düşük olmasıydı. Bu bulgular kitlenin yüksek olasılıkla benign bir hastalık olduğunu desteklemektedir. Yüksek olasılıkla benign ve over kaynaklı bir kistik oluşumun

This article has been accepted for publication and undergone full peer review but has not been through the copyediting, typesetting, pagination and proofreading process, which may lead to differences between this version and the Version of Record. Please cite this article as: Arslan B, Erol V, Yılmaz TH, Gülay H. Laparoscopic Approach to Giant Over Cysts and Case Report. Bezmialem Science 2018. DOI: 10.14235/bs.2018.1697

içeriği aspire edilip kontrollü bir şekilde karın içi yayılımın önüne geçilerek işlem sonlandırılabilir. Hastanın abdominal eksplorasyonu sonrası kistik kitlenin mezenter ve intestinal organlarla ilişkisi görülmemesi üzerine verres iğnesi yardımı ile kist içeriği dışarı negatif basınç uygulanarak aspire edildi. Verres iğnesi daha kist içine girmeden aspiratöre bağlı tutulduğundan ve kist çevresinde intraabdominal CO2 insuflasyonunun 12-15 mm Hg basıncı ile iğnenin kist içine girdiği yer etrafından peritona kist sıvısının sızması engellenmiştir.

Bu kadar büyük karın içi kitlelerde laparoskopik yaklaşımı sorgulayan bir diğer durumda karın içine nasıl girilmesi gerektiğidir(6). Cerrahi müdahalenin pelvise yönelik olacağı düşüncesiyle üst abdomen yerleşimli kameranın eksplorasyonu kolaylaştıracağını düşündük. Ayrıca dolu bir karında organ hasarının önüne geçmek içinde açık yöntem ile direk görüş altında karın duvarına ilk trokar yerleştirildi.

Mais ve arkadaşlarının yapmış oldukları çalışmada laparoskopik cerrahi geçiren hastalarda 2. günden sonra analjezik ihtiyacında anlamlı derecede azalma ile birlikte 3. gün eve dönüşün mümkün olduğu ve yaklaşık 15 gün sonra hastaların tamamen iyileşmiş hissettikleri belirtilmiştir. Benzer bir çalışmada ise Yuen ve arkadaşlarının benign over patolojilerine yönelik laparoskopik ve açık cerrahi sonuçlarını karşılaştırdıkları çalışmalarında toplam morbidite sıklığı sırası ile %9,6 ya karşı %28 bulmuşlardır. Aynı çalışmada laparoskopik cerrahi yapılan hastaların ameliyat sonrası ağrı skoru daha düşük iken ağızdan beslenme, mobilizasyon, başkasına bağımlı olmadan yaşama ve işe dönüş sürelerini anlamlı olarak daha kısa bulmuşlardır(Tablo1)(3).

Sonuçta iyi bir preoperatif değerlendirme sonrası pür kistik lezyonlarda dev over kistleri kist içeriğinin kontrollü boşaltılması sağlanarak laparoskopik olarak çıkartılabilir. Literatürde sunulan serilerde de kistik lezyonların rüptüründen ziyade sadece kistektomi yapılanlarda nüksün anlamlı olarak daha çok olduğu da göz önüne alınırsa ooferektominin özellikle reproduktif çağını sonlandırmış kadınlarda ilk seçenek olması gerektiği söylenebilir. Malign durumları düşündüren bulgular varlığında ise preoperatif değerlendirmeye ek olarak evreleme ve doku tanısı gibi işlemler için laparoskopik yaklaşım kullanılabilir.

This article has been accepted for publication and undergone full peer review but has not been through the copyediting, typesetting, pagination and proofreading process, which may lead to differences between this version and the Version of Record. Please cite this article as: Arslan B, Erol V, Yılmaz TH, Gülay H. Laparoscopic Approach to Giant Over Cysts and Case Report. Bezmialem Science 2018. DOI: 10.14235/bs.2018.1697

©Copyright 2018 by Bezmialem Vakif University - Available online at [www.bezmialemscience.org](http://www.bezmialemscience.org)

## Kaynaklar

1. Kurman RJ, Carcangiu ML, Herrington CS, Young RH. Editors, WHO Classification of Tumours of Female Reproductive Organs. In WHO Classification of Tumours. 4. Aufl. Lyon: WHO Press; 2014
2. Mais V, Ajossa S, Piras B, Marongiu D, Guerriero S, Melis GB. Treatment of nonendometriotic benign adnexal cysts: a randomized comparison of laparoscopy and laparotomy. *Obstet Gynecol* 1995; 86:770±774.
3. Yuen PM, Yu KM, Yip SK, Lau WC, Rogers MS, Chang A. A randomized prospective study of laparoscopy and laparotomy in the management of benign ovarian masses. *Am J Obstet Gynecol* 1997; 177:109±114.
4. Mizrachi Y, Weiner E, Keidar R, Kerner R, Golan A, Sagiv R. Intraoperative rupture of benign mucinous cystadenoma does not increase its recurrence rate. *Arch Gynecol Obstet*. 2015 May;291(5):1135-9.
5. Vergote I, De Brabanter J, Fyles A, Bertelsen K, Einhorn N, Sevelde P, et al. Prognostic importance of degree of differentiation and cyst rupture in stage I invasive epithelial ovarian carcinoma. *Lancet* 2001; 357:176±182.
6. van Dam PA, DeCloedt J, Tjalma WA, Buytaert P, Becquart D, Vergote IB. Trocar implantation metastasis after laparoscopy in patients with advanced ovarian cancer: can the risk be reduced? *Am J Obstet Gynecol*. 1999 Sep;181(3):536-41
7. Lin P, Falcone T, Tulandi T. Excision of ovarian dermoid cyst by laparoscopy and by laparotomy. *Am J Obstet Gynecol* 1995;173:769 –71
8. Hart WR. Mucinous tumors of the ovary: a review. *Int J Gynecol Pathol*. 2005 Jan;24(1):4-25
9. Smorgick N, Barel O, Halperin R, Schneider D, Pansky M, Hopkins MP, et al. Laparoscopic removal of adnexal cysts: is it possible to decrease inadvertent intraoperative rupture rate? *Am J Obstet Gynecol*. 2009 Mar;200(3):237.e1-3
10. Hopkins MP, von Gruenigen V, Gaich S. Laparoscopic port site implantation with ovarian cancer. *Am J Obstet Gynecol*. 2000 Mar;182(3):735-6.

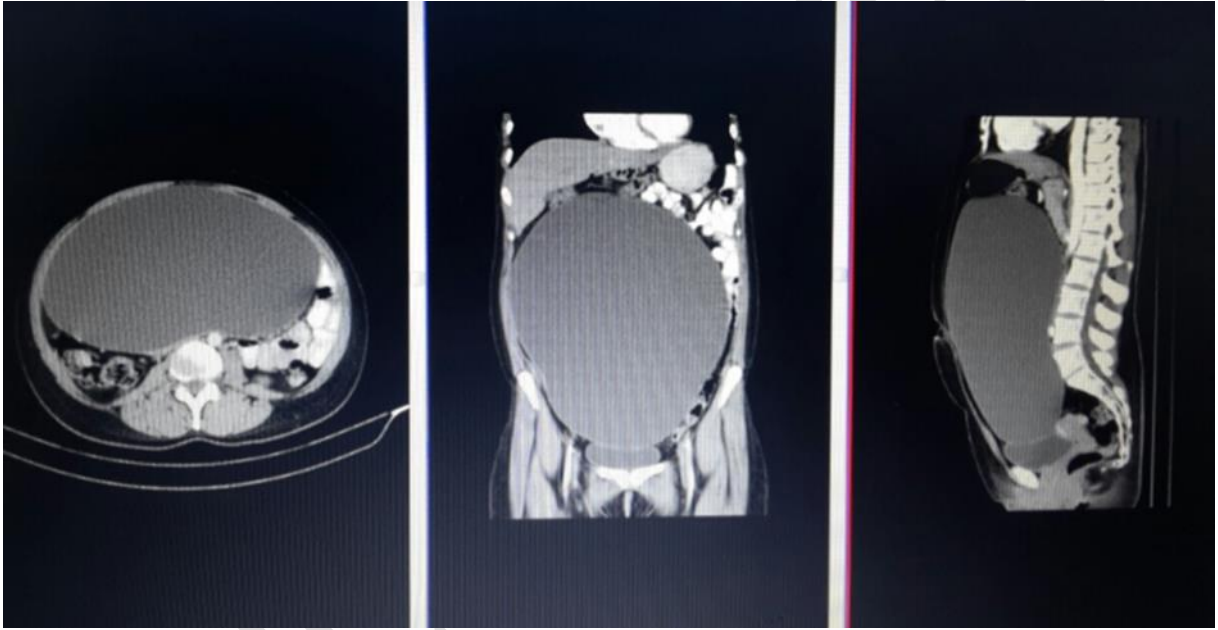
This article has been accepted for publication and undergone full peer review but has not been through the copyediting, typesetting, pagination and proofreading process, which may lead to differences between this version and the Version of Record. Please cite this article as: Arslan B, Erol V, Yılmaz TH, Gülay H. Laparoscopic Approach to Giant Ovarian Cysts and Case Report. *Bezmialem Science* 2018. DOI: 10.14235/bs.2018.1697

Resim 1. Bilgisayarlı tomografide kistin karın içi yerleşimi(Kist duvarları ok ile işaretli).

Resim 2. Mantyetik rezonans görüntülemeye sağ over ile kuşkulu ilişki(Ok ile işaretli).

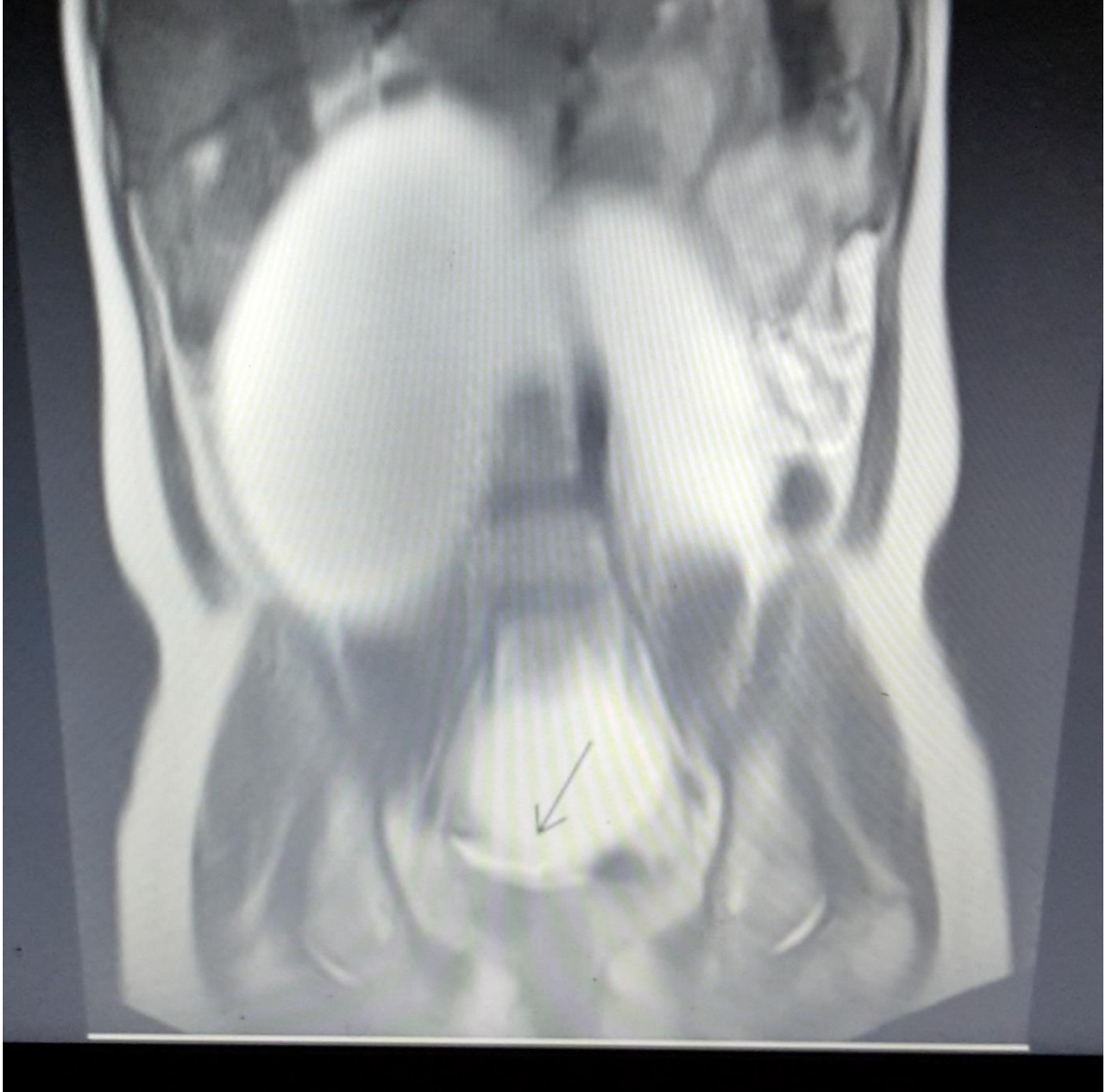Resim 3a, b. Çıkartılan adneks piyesinin yüzey görünümü.

Resim 4. Over kist lümenini döşeyen epitel (ok) (HE X 50).



**Resim 1**

This article has been accepted for publication and undergone full peer review but has not been through the copyediting, typesetting, pagination and proofreading process, which may lead to differences between this version and the Version of Record. Please cite this article as: Arslan B, Erol V, Yılmaz TH, Gülay H. Laparoscopic Approach to Giant Over Cysts and Case Report. Bezmialem Science 2018. DOI: 10.14235/bs.2018.1697

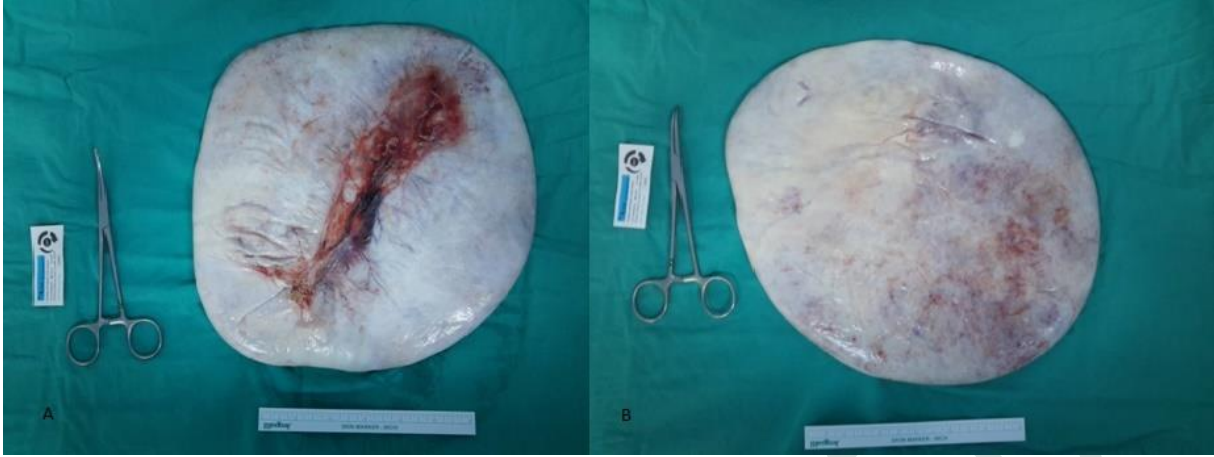

Resim 2

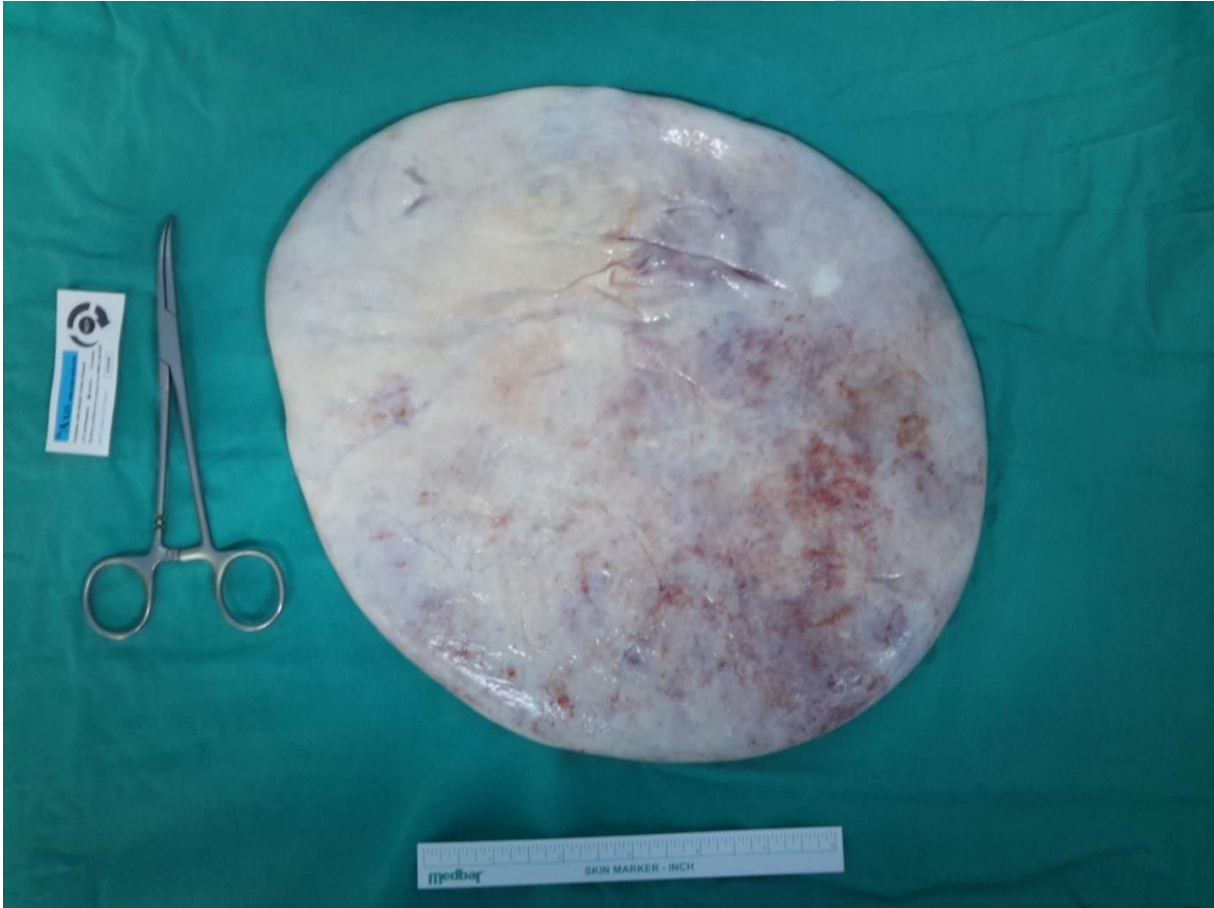
This article has been accepted for publication and undergone full peer review but has not been through the copyediting, typesetting, pagination and proofreading process, which may lead to differences between this version and the Version of Record. Please cite this article as: Arslan B, Erol V, Yılmaz TH, Gülay H. Laparoscopic Approach to Giant Ovarian Cysts and Case Report. Bezmialem Science 2018. DOI: 10.14235/bs.2018.1697

©Copyright 2018 by Bezmialem Vakif University - Available online at [www.bezmialemscience.org](http://www.bezmialemscience.org)





**Resim 3. a,b.**



**Resim 4.**

This article has been accepted for publication and undergone full peer review but has not been through the copyediting, typesetting, pagination and proofreading process, which may lead to differences between this version and the Version of Record. Please cite this article as: Arslan B, Erol V, Yılmaz TH, Gülay H. Laparoscopic Approach to Giant Over Cysts and Case Report. Bezmialem Science 2018. DOI: 10.14235/bs.2018.1697